Linfangioma laríngeo

N. Mendez Venditto, MD - L. Andónegui, MD

Fundación Arauz

INTRODUCCIÓN

El linfangioma laríngeo es una malformación congénita del sistema linfático. Posee una etiopatogenia desconocida. Predomina en cabeza y cuello, siendo infrecuente en la laringe, con tendencia a la recurrencia. La mitad se diagnostica en el primer año de vida y un 90% del total a los 2 años de edad, mientras que sólo un 10% permanece sin diagnosticar hasta la edad adulta. Son lesiones indoloras, blandas, que a veces no se definen como masas; no provocan deformidad estética ni compresión de la vía respiratoria, aunque se han descrito casos de obstrucción respiratoria de las vías aéreas superiores.

CASO CLÍNICO

Paciente de 37 años de edad, sexo masculino, derivado del servicio de gastroenterología por presentar un incidentaloma laríngeo, con antecedentes de úlcera gástrica. Se encontraba asintomático al momento del estudio y de la consulta.

Se solicitó una TC de cabeza y cuello .
Se realizó una VFLC y laringoscopia directa con resección del tumor, el cual fue enviado a anatomía patológica.

***AP:** epitelio escamoso conservado con presencia de ectasias linfáticas en el corion, compatible con linfangioma laríngeo.*

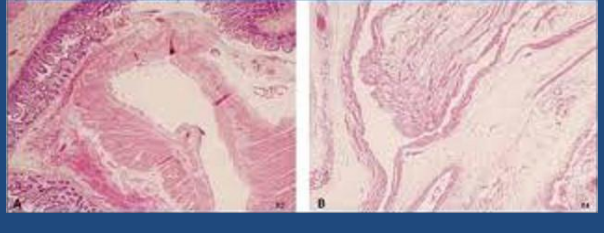

VFLC control con buena respuesta al tratamiento.
El paciente se encuentra actualmente en controles clínicos y fibroscópicos periódicos.

Pre-quirúrgico | **Post-quirúrgico**

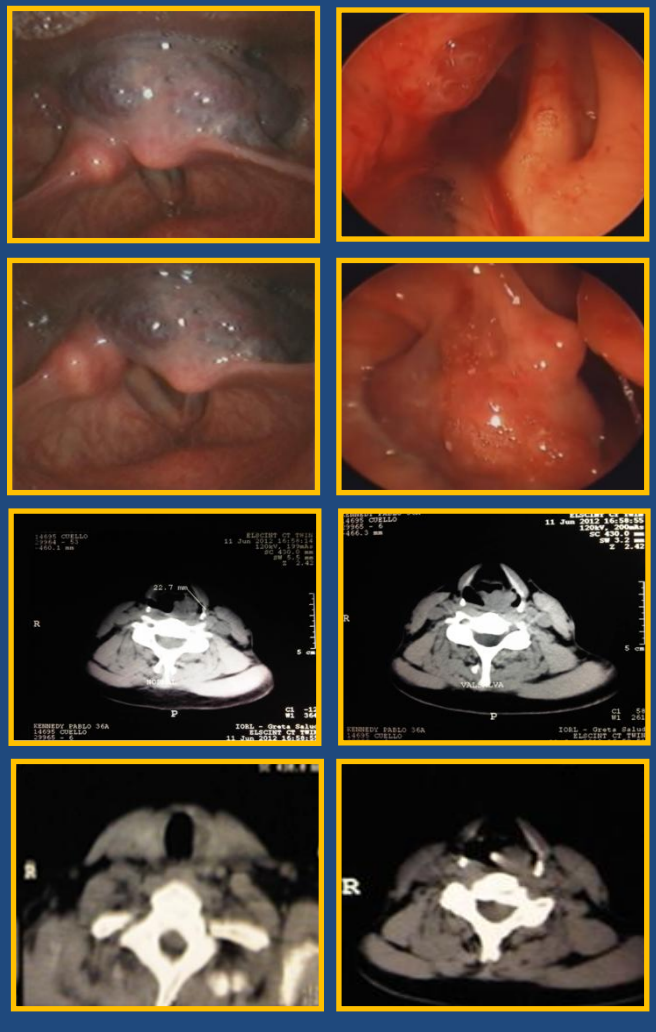

DISCUSIÓN

- El diagnóstico se basa en una tumefacción cervical blanda, indolora y con consistencia de lipoma, en un niño o adulto joven. La transiluminación resulta patognomónica, pero su ausencia no lo descarta.
- Los factores pronóstico más importantes son la extensión de la lesión y el grado de infiltración.
- No siempre es posible una extirpación completa que preserve las estructuras vitales, sobre todo en los hemangiomas cavernosos, ya que suelen infiltrar órganos vecinos como la laringe.
- Son lesiones infiltrativas infrecuentes que, por su grado de recurrencia, requieren un seguimiento periódico mediante endoscopia tras su exéresis. Pueden controlarse utilizando el láser de CO_2, con una mínima afectación funcional.

CONCLUSIÓN

- Existen diferencias significativas entre el linfangioma suprahioideo y el infrahioideo, siendo el primero de peor pronóstico debido a su mayor índice de recurrencia.
- Puede regresar espontáneamente en la adolescencia.
- No suele malignizar.
- El estudio complementario de elección es la RMN de cabeza, cuello y tórax con contraste para determinar su extensión.
- El diagnóstico confirmatorio se hace mediante laringoscopía directa y anatomía patológica.
- El consenso terapéutico se basa en la extirpación quirúrgica, aunque existen alternativas como la escleroterapia con OK-432 (Picibanil) o la radioterapia, pero no han dado resultados efectivos en todos los casos.