

Faringe

Anatomía

La faringe es un conducto musculomembranoso que se extiende verticalmente desde la base del cráneo hasta la 6ª vértebra cervical por detrás y hasta el borde inferior de cricoides por delante donde continua por el esófago. Mide 14-15cm de longitud, aunque durante la deglución la faringe podría acortarse 7 cm. Su diámetro es de 4-5cm en sentido transversal y 2-3cm en sentido anteroposterior. Es más ancho en la nasofaringe y más angosto en la unión faringoesofágica.

Está formada por tres músculos constrictores, superior, medio e inferior, estando el constrictor medio levemente por encima del superior y el inferior levemente por encima del medio.

El músculo constrictor superior presenta 4 haces, pterigofaríngeo, orofaríngeo, milofaríngeo y glosofaríngeo. Las fibras inferiores forman con el músculo del velo del paladar el esfínter faringopalatino que cierra el istmo faringonasal durante la deglución.

El músculo constrictor medio presenta 2 haces, queratofaríngeo y condrofaringeo, ambos nacen del asta mayor y menor del hueso hioides respectivamente. Sus fibras inferiores van hasta el borde inferior del cartílago tiroideos.

El constrictor inferior de la faringe presenta también 2 haces, tirofaríngeo y cricofaríngeo. El haz cricofaríngeo forma parte del esfínter esofágico superior.

El músculo estilofaríngeo nace de la apófisis estiloides se entrecruza con las fibras de los músculos constrictores superior y medio. Su terminación es en forma de abanico bajo la amígdala palatina. Es un músculo elevador de la laringe.

La mucosa está constituida por 2 epitelios: un epitelio cilíndrico estratificado ciliado, como el de la fosa nasal, a nivel de la bóveda, las paredes laterales de la nasofaringe, el orificio tubario, la cara dorsal del velo del paladar y el vestíbulo laríngeo; y un epitelio de tipo escamoso estratificado no queratinizado idéntico al de la cavidad oral, esófago y resto de la faringe (úvula, pilares, cara anterior del velo). Las glándulas mucosas se distribuyen en la mucosa de tipo nasal. Las glándulas salivales accesorias se distribuyen en el tercio inferior del velo blando. El tejido linfático constituye un anillo linfático de Waldeyer.

Se divide en tres niveles:

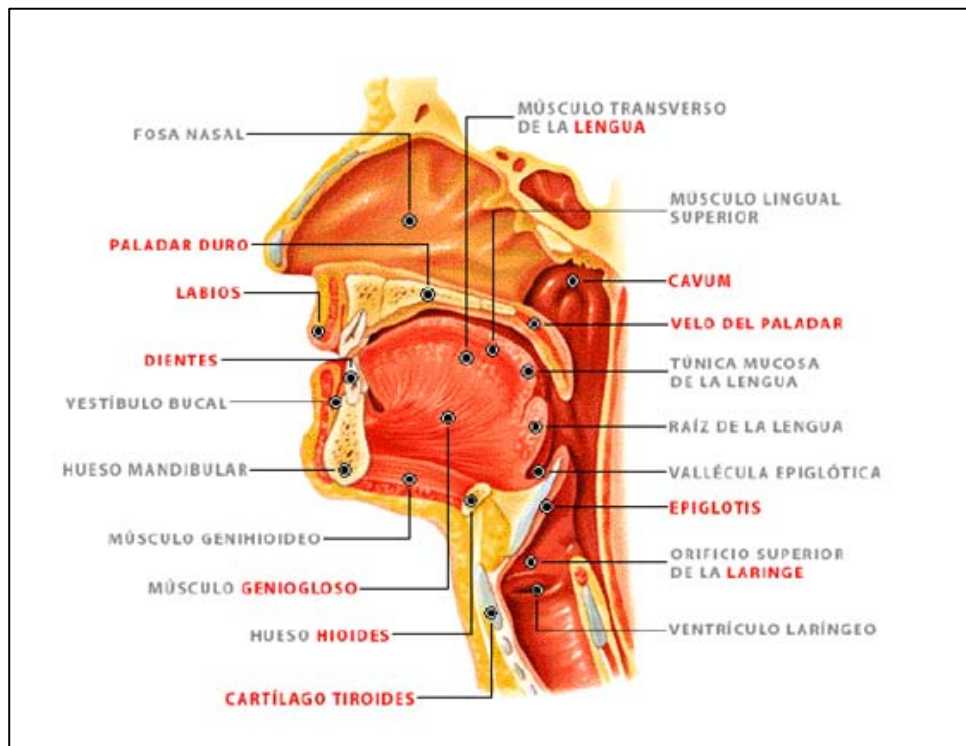
Rinofaringe o Cavum: el cavum se comunica con las fosas nasales por medio de las coanas. Se extiende desde la base del cráneo hasta el velo del paladar. En esta zona encontramos el orificio faríngeo de la trompa de Eustaquio.

Orofaringe: se extiende desde el velo del paladar hasta la línea que se nivela con el hueso hioides.

Hipofaringe: se extiende desde la misma línea horizontal a nivel del hueso hioides hasta el borde inferior del cartílago cricoides en relación a la 6ª vértebra cervical.

La faringe está irrigada por la arteria faríngea ascendente, rama directa de la arteria carótida externa, palatina ascendente rama de la arteria facial, ramas de la arteria faríngea descendente y la arteria dorsal de la lengua (rama de la arteria lingual). Los linfáticos de la rino y orofaringe drenan a los ganglios retrofaríngeos y laterofaríngeos ipsi y contralaterales, en la cadena yugular alta, en la cercanía del orificio de salida de los pares craneales bajos por el agujero rasgado posterior, en la base del cráneo. Los linfáticos de la hipofaringe drenan en la cadena yugular media y baja siguiendo el trayecto de la vena yugular interna hasta llegar al musculo homioideo, por lo que son procesos altamente metastatizantes.

La inervación motora la otorgan el nervio glossofaríngeo y neumogástrico, salvo el velo del paladar el cual es inervado por una rama terminal del maxilar inferior (rama del V). La información sensitiva es otorgada por los mismos pares, vago, glossofaríngeo y maxilar inferior (V par).



Fisiología

La faringe posee cuatro funciones, respiratoria, deglutoria, fonatoria e inmunológica. Su función respiratoria consiste en transportar el aire desde las fosas nasales y la boca hasta la laringe. La función deglutoria consiste en el traslado de los alimentos desde la orofaringe al esófago. La deglución en si misma presenta 3 tiempos, el primero llamado bucal, el cual es voluntario, un segundo tiempo faríngeo el cual es involuntario y reflejo, y por ultimo un tercero tiempo, esofágico también involuntario. Durante la deglución se produce una reducción de la presión del esfínter esofágico superior (quien normalmente presenta una presión de 100mmHg), formado por el constrictor inferior de la faringe y el musculo cricofaríngeo. Durante la respiración el esfínter esofágico superior previene el ingreso de aire a las vías digestivas. Su contribución en la fonación la ejerce fundamentalmente el velo del paladar asistiendo en el timbre de la voz. La función inmunológica anida en el anillo linfático de Waldeyer constituido por elementos linfoides como las amígdalas palatina, faríngea (adenoides) y lingual.

Patología faríngea

Faringitis

Las faringitis se clasifican en:

Eritematosa y eritematopultácea, las más comunes

- **Aguda Superficial** Pseudomembranosa, ulceronecrótica y vesiculosa
Secundaria a enfermedades infecciosas, hemopatías y tóxicas

Supuraciones Perifaríngeas: flemón periamigdalino, retrofaríngeo y laterofaríngeo

- **Crónica** → **Específica** (FCE)
→ **Inespecífica** (FCI)

Faringitis aguda superficial (FAS)

Es la inflamación de la mucosa y el corion faríngeo manifestándose con tumefacción y enrojecimiento. Si el proceso afectara las amígdalas palatinas recibe el nombre de faringoamigdalitis. El 50% de las faringitis agudas son de origen viral. Dentro de estos los virus más comúnmente

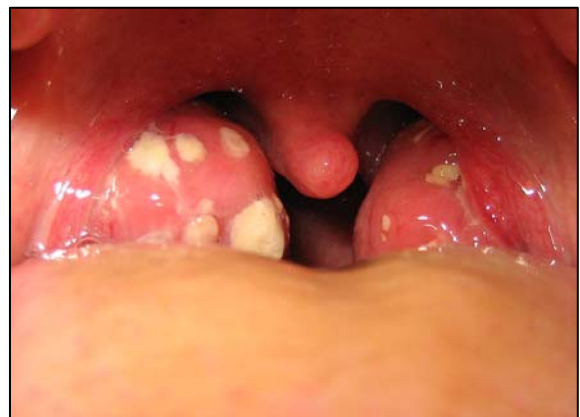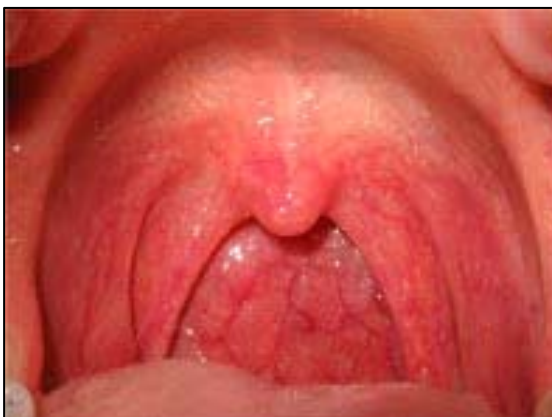encontrados son el Virus Sincitial Respiratorio, Citomegalovirus, Herpes Simple, Influenza, Coxsackie, Parainfluenza, Adenovirus, o incluso asociación de ellos en 2.3% de los casos. El virus de Epstein-Barr quien produce la mononucleosis infecciosa representa el 7% de las anginas agudas. Las faringitis bacterianas suelen ser producidas por el Streptococo Pyogenes β -Hemolítico Grupo A de Lancefield (SBGA), y menos frecuentemente por los grupos no A (B, C y G). Otras bacterias mucho menos involucradas son el Haemophylous Influenzae, Staphylococo Aureus, Streptococo Neumoniae, Neisseria Meningitidis, Chlamydia Trachomatis y Pneumoniae, Mycoplasma Pneumoniae, etcétera.

Se dividen en primarias y secundarias. En las faringitis primarias, el proceso original se produce en las fauces. La infección ingresa por vía aérea (microgotas de Flügge). El grado de compromiso depende del organismo virulento y del estado inmune del paciente. Las faringitis secundarias son sintomáticas y forman parte de un síndrome, son la manifestación de un cuadro sistémico, como las enfermedades infecciosas, hemopatías y toxicosis.

Faringitis eritematosa y eritematopultácea

Representan el 90% de las faringitis agudas. Clínicamente se manifiesta con dolor, escozor faríngeo y dolor al tragar (odinofagia). La otalgia suele ser refleja y la fiebre es de intensidad variable, pero asociada a síntomas de malestar general.

Al examen clínico se manifiesta con eritema de la faringe y edema. Las anginas eritematopultáceas se asocian a este color rojizo exudados blanquecinos que suelen estar sobre las amígdalas. Por lo general se acompañan de adenopatías submaxilares y subdigástricas. Los casos de origen bacteriano suelen presentar fiebre alta y dolor intenso, por lo general está disociado a patología nasal y/o laríngea. Por el contrario las anginas virales suelen presentar fiebre y dolor más moderado, y



por lo común están asociados a una rinitis serosa con obstrucción nasal y no suelen manifestar adenopatías.

El hemograma no es útil para determinar el origen etiológico de la faringitis. Desde 1980 y actualmente se encuentra en boga el uso del test rápido para la detección del SBGA mediante hisopado de fauces. Este estudio presenta una especificidad del 95% y una sensibilidad que varía del 80-90%. Si el resultado es positivo se indicará antibioticoterapia, pero si el resultado fuera negativo se indica tratamiento sintomático y cultivo para detectar ese 10-20% de casos por SBGA no detectados con test rápido.

El tratamiento con antibióticos se inicia con Penicilina G Benzatínica durante 10 días, a dosis de 50000-100000 UI/Kg/día en el niño y 2-4 millones UI/día en el adulto. En algunos casos se inicia el tratamiento directamente con amoxicilina también durante 10 días, mostrando una similar eficacia. La dosis de amoxicilina es de 50mg/Kg/día en 2 tomas en el niño, y amoxicilina 750mg cada 12hs en el adulto. Las cefalosporinas de 1ª generación son también utilizadas, menos frecuentemente las de 2ª y 3ª generación. En pacientes alérgicos a la penicilina y/o sus derivados el antibiótico de elección es la claritromicina, de la familia de los macrólidos. Se administra a una dosis de 1 gramo/día en 2 tomas, durante 7 días. La lincomicina es el tratamiento de elección en casos de rescate donde el tratamiento con los antibióticos previos no evolucionaron. Se administra en una dosis de 500mg cada 8 horas durante 10 días como mínimo.

El tratamiento sintomático consiste en aliviar la sintomatología del paciente. Por lo general utilizamos Ibuprofeno, Paracetamol o Aspirina. El uso de corticoides, siempre que no estén contraindicados se utiliza en casos de edema importante o ante la sospecha de complicaciones locoregionales.

La complicación más común de este tipo faringitis es el Flemón Periamigdalino y se produce por diseminación de la supuración a los planos profundos del cuello. Se observan complicaciones regionales como la Otitis Media Aguda o la Sinusitis Aguda por diseminación hidatógena del germen. La inmunosensibilización produce complicaciones alejadas en endocardio (Endocarditis), articulaciones (Fiebre Reumática, afectando también el corazón) y el glomérulo renal (Glomerulonefritis).

Faringitis pseudomembranosa

En el examen faríngeo se observa un eritema de la mucosa faríngea asociado a un exudado fibrinoso que forma un recubrimiento blanco y grisáceo adherente que recubre las amígdalas extendiéndose a los pilares úvula y resto de faringe. Las faringitis pseudomembranosas más comunes son la Difteria y la Mononucleosis Infecciosa.

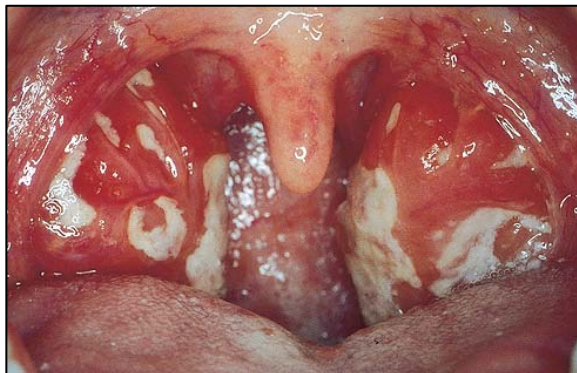
La Difteria es una infección tóxica producida por la presencia del bacilo *Corynebacterium diphtheriae*, o Bacilo de Klebs-Loeffler. Forma una pseudomembrana blanca nacarada, gruesa, firmemente adherida a la mucosa, invasora y reproducible. Clínicamente se manifiesta con malestar general, fiebre que no supera los 38,5°C y disfagia moderada.

Las pseudomembranas suelen comprometer la amígdala, pilares, úvula y velo, produciendo en algunos casos parálisis del mismo por infiltración. Afectan los ganglios submaxilares produciendo dolor, que en las formas leves son móviles pero si evoluciona a una forma grave o maligna suelen fijarse dando el aspecto de “cuello de Toro”. Es fundamental descartar patología laríngea por el riesgo de asfixia por lo que se recomienda el uso del espejo laríngeo o fibroscopía para realizar la laringoscopia.

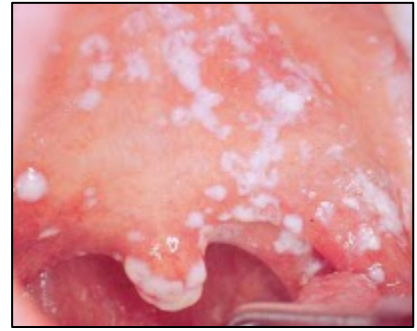Presenta manifestaciones sistémicas, producidas por la exotoxina del bacilo, en miocardio, glándulas suprarrenales, sistema nervioso periférico y riñón.

El tratamiento consiste en suero antidiftérico purificado y antibióticos como penicilina G Benzatínica, macrólidos o clindamicina. La dosis es igual que para las anginas eritematosas y eritematopultáceas pero con extensión del tratamiento por 20 días. Es importante el tratamiento profiláctico de los portadores asintomáticos que estuvieron en contacto con el paciente. Serán tratados con los mismos antibióticos por diez días y serán vacunados.

La primera infección del Virus de Epstein-Barr se manifiesta en un tercio de los casos por Mononucleosis Infecciosa. Clínicamente presenta una triada constituida por fiebre, angina y poliadenopatías. Las pseudomembranas se localizan en la amígdala y no suele afectar úvula ni velo del paladar. En úvula y velo es característico un edema importante. Las adenopatías se observan en todo el sistema, pero se observan con mayor frecuencia a nivel cervical posterior. Suele



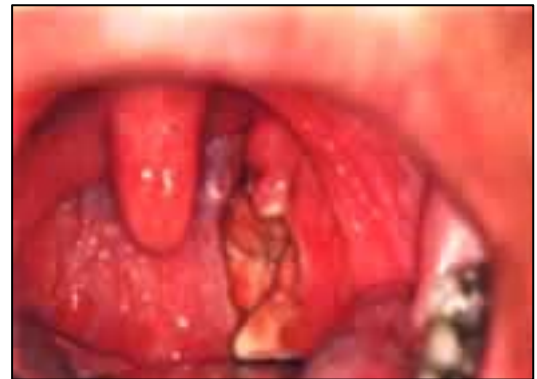asociarse a hepatoesplenomegalia. En el hemograma se observa un aumento de células mononucleares, con nivel elevado de las transaminasas. El cultivo se realiza para descartar la presencia de corynebacterias en las pseudomembranas. El examen serológico mediante la prueba de Paul-Bunnel-Davidshon confirma el diagnóstico. El tratamiento de la Mononucleosis Infecciosa es sintomático, y consiste en reposo, antipiréticos y corticoterapia. Solo se utiliza penicilina G Benzatínica en casos de sobreinfección.



La Candidiasis es una micosis oportunista, causado por *Candida albicans*. Las fauces presentan el muguet que es la pseudomembrana, que produce dolor al ser extraído. El tratamiento consiste en nistatina y fluconazol, asociado a bicarbonato de sodio; anfotericina B en los casos generalizados.

Faringitis ulceronecrotica de Plaut – Vincent

Se caracteriza por presentar una pérdida de sustancia de tamaño variable recubierto por fibrina, que se localiza a nivel de la amígdala y que puede sobrepasar los pilares, el velo y la pared posterior de la faringe. La causa más común es la angina de Vincent. Otras causas son la Sífilis y el Cáncer de amígdala.



La angina de Vincent se produce por una asociación fusoespirilar, entre *Fusobacterium Necrophorum* y *Treponema Vincenti*, saprófitos del sarro dentario, por mala higiene dentaria. Es una angina unilateral que produce dolor faríngeo leve, y se observa una lesión ulcerosa recubierta por un exudado fibrinoso fácilmente desprendible. Por lo general presenta una adenopatía cervical homolateral. Cuando produce una tromboflebitis del yugular (riesgo de émbolo séptico) constituye el síndrome de infarto-angina Lemierre. El tratamiento consiste en mejorar el estado bucodental, antisépticos locales y penicilina G Benzatínica.

El chancro sifilítico presenta una lesión ulcerada por lo general menos profunda que la lesión en la Angina de Vincent. Es de consistencia duro leñosa y su diagnóstico se basa en posibles antecedentes y con la toma de muestra (examen microscópico de campo oscuro) y serología específica.

El cáncer de amígdala debe sospecharse ante una lesión ulceronecrotica fácilmente hemorrágica que no revierte con el tratamiento médico correcto. La presencia de ulceraciones

El cáncer de amígdala debe sospecharse ante una lesión ulceronecrotica fácilmente hemorrágica que no revierte con el tratamiento médico correcto. La presencia de ulceraciones

bilaterales nos obliga a descartar una Leucosis Aguda o una Agranulocitosis aguda por lo que es imperativo realizar hemograma de urgencia.

Vesiculosas

Son faringitis aguda, generalmente de origen viral, manifestándose con vesículas diseminadas o agrupadas en racimos.

La Herpangina se debe a un enterovirus llamado Coxsackie A. Es más común en los niños en épocas invernales. Se manifiesta con dolor moderado y fiebre de 39-40°C. Cura rápidamente sin dejar secuelas, siendo su tratamiento sintomático.

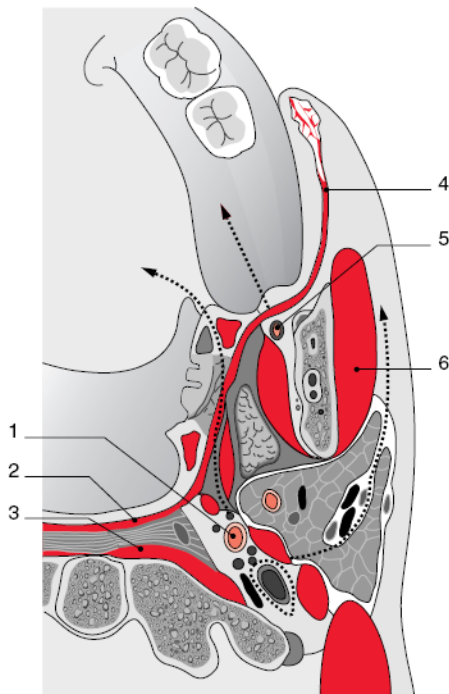
La primo infección herpética producida por el virus Herpes Simple tipo I puede manifestarse con un cuadro de faringitis pero más comúnmente se manifiesta con gingivoestomatitis aguda. Más comúnmente en adultos jóvenes con disminución transitoria del estado inmunitario. Presenta fiebre elevada (38 – 40 ° C), malestar general, disfagia intensa, odinofagia y otalgia. Las vesículas están rodeadas de una mucosa congestiva, que se rompen y liberan un exudado amarillento. Su diagnóstico es puramente clínico. El tratamiento es sintomático.

El Herpes Zoster Faríngeo es la infección producida por el virus varicela zoster, que se manifiesta con vesículas dolorosas unilaterales que sigue un trayecto nervioso. Su diagnóstico es clínico y el tratamiento sintomático.

Faringitis por enfermedades infecciosas

La Escarlatina es una infección causada por el estreptococo β - hemolítico del grupo A. Presenta angina roja muy dolorosa, congestión y edema lingual con hipertrofia de las papilas gustativas que le dan un aspecto “aframbuesado” junto a un exudado blanco en los bordes y la punta de la lengua en “V”. Precede en 24hs al exantema característico en cara, tronco y espalda. Presenta adenopatías dolorosas submaxilares y cervicales. El tratamiento se realiza con penicilina o amoxicilina (en dosis dichas previamente) para prevenir sus complicaciones.

Las Anginas de la fiebre tifoidea son la Angina de Duguet y la Angina de Louis. La primera y por lejos la más común, es completamente asintomática. Presenta ulceraciones en “arañazo de gato” en el eje vertical de la faringe. Es producida por el germen, Salmonella Typhi, presente en el agua y los alimentos. La Salmonella Typhi es altamente sensible al tratamiento con cloranfenicol.



1 Diferentes espacios anatómicos: corte en C2.
 1. Carótida interna; 2. músculo constrictor superior de la faringe; 3. músculo prevertebral; 4. músculo bucal; 5. nervio lingual; 6. músculo masetero.
 Flechas: trayecto de los nervios lingual, VII y IX.

Supuraciones Perifaríngeas (Faringitis Profundas)

Este tipo de infecciones son secundarias a infecciones bucodentales, faríngeas o por la ingestión de un cuerpo extraño. La acumulación de pus le da el nombre de absceso, si solo existe diseminación del proceso infeccioso lo llamamos flemón. Los gérmenes más vistos en estos casos con el Streptococo β – Hemolítico del grupo A y anaerobios.

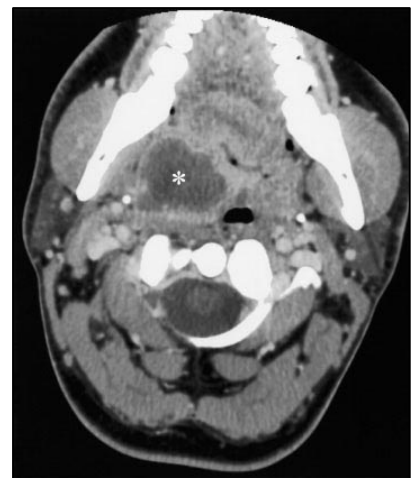Las aponeurosis cervicales delimitan espacios celuloadiposos o viscerales en el cuello

teniendo un papel importante en la limitación o propagación de las infecciones. Ver Esquema.

Supuración periamigdalina

Es la supuración del espacio periamigdalino formado por la amígdala por dentro, la pared faríngea (músculo constrictor superior de la faringe) por fuera y los pilares anterior (músculo palatogloso) y posterior (músculo palatofaríngeo) por delante y detrás respectivamente. Es más frecuente en adolescentes, posterior a una amigdalitis o infección dentaria, propagándose por continuidad. Tal proceso está favorecido por criptas amigdalinas profundas que atraviesan la cápsula y drenan al espacio periamigdalino, por el “sinus de Tortual” y a través de prolongaciones intravélicas de la amígdala.

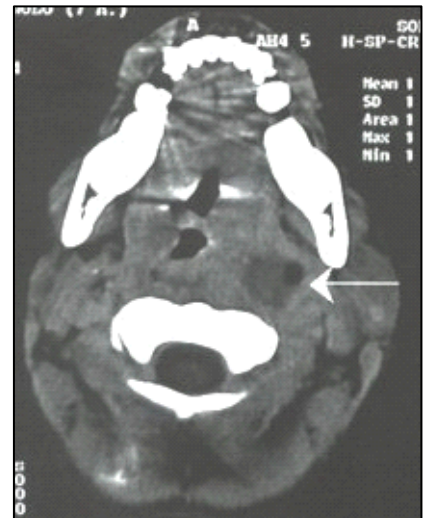
Clínicamente presenta fiebre que se recrudece, odinofagia unilateral, disfagia intensa que puede llegar a la afagia. Se observa trismus (dificultad para abrir la boca), sialorrea, ptialismo, lateralización de la cabeza al lado afectado y adenopatías submaxilares.



El diagnóstico es clínico, pero se confirma mediante punción con aguja y aspiración de la supuración.

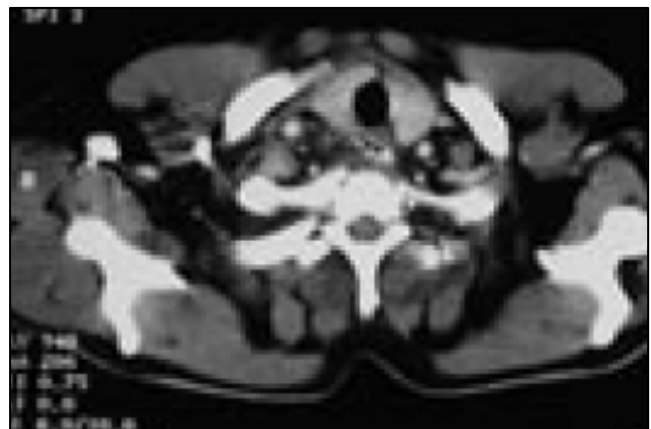
Infección de los Espacios Parafaríngeos (Laterofaríngeos)

Es la infección del espacio Parafaríngeo a partir de una angina, mas raramente de origen parotídeo o dental, o de la supuración de un ganglio que drena de las fosas nasales y/o la faringe. Un absceso mastoideo podría diseminarse a esta región del cuello, se lo llama “Absceso de Bezold”. A partir de la apófisis estiloides el espacio parafaríngeo se divide en preestiloideo (que contiene tejido adiposo y linfáticos) y retroestiloideo (contiene estructuras nobles). Ambas presentaran clínicamente fiebre, odinofagia, rigidez cervical y alteración del estado general. El absceso preestiloideo presenta tumefacción con proyección de la amígdala hacia abajo y adentro, con menor edema que el absceso Periamigdalino. Su diagnostico se establece por punción oro faríngea. El absceso retroestiloideo presenta un mal estado general, signos de sepsis, por la cercanía de la vena yugular interna y arteria carótida interna que contiene este espacio. Los signos locales son raros y no suele presentar dolor, disfagia ni trismus. La parálisis de los últimos pares craneales es frecuente, al igual que el niño suele presentar tortícolis. La gravedad se debe a la cercanía de los grandes vasos y la posibilidad de diseminación de la infección al mediastino.



Supuración retrofaríngea

El espacio retro faríngeo se extiende desde la base del cráneo hasta el mediastino superior. En este espacio se sitúan los ganglios retrofaríngeos (o ganglios de Gillette), que desaparecen entre los 2 – 5 años de vida. Por eso la mayor parte de estas supuraciones suelen darse a los 4 años. Son secundarias a un cuerpo extraño, o a un traumatismo a veces iatrogénico. Clínicamente presenta fiebre, dolor faríngeo y disfagia con tortícolis y rigidez de nuca. Al examen visual se observa la proyección de la pared posterior de la faringe a la luz. Si afecta hipofaringe presenta disnea



y disfonía. Confirmamos el diagnóstico por punción–aspiración. Los responsables suelen ser el Staphylococo, Mycobacterium Tuberculosis (Mal de Pott), o una Coccidioideomicosis.

Diagnostico de las supuraciones Perifaríngeas

La radiografía convencional es únicamente útil para la infección retrofaríngeos, realizando una incidencia de perfil. En estos casos puede observarse la presencia de un nivel hidroaéreo en la zona correspondiente a la retrofaringe. Es útil fundamentalmente en niños por su rápida ejecución.

Actualmente utilizamos la tomografía computada con contraste endovenoso. Permite diferenciar entre flemón y absceso. En estadio de flemón se observa captación del contraste con contornos mal delimitados. En estadio de absceso se observa una tumefacción redondeada con centro hipodenso sin realce después de la inyección del contraste, salvo su cápsula que si lo hace.

Tratamiento de las supuraciones perifaríngeas

Su tratamiento es médico-quirúrgico. El tratamiento antibiótico se comienza con amoxicilina asociada a acido clavulanico por vía parenteral.

En algunos casos de flemones periamigdalinos, donde se sospecha la presencia de anaerobios, se asocia también a metronidazol, también vía parenteral. La internación es recomendable en casos de disfagia, fundamentalmente para contrarrestar el riesgo de no absorción del antibiótico. El drenaje quirúrgico se realizara siempre.

Para las supuraciones laterofaríngeas y retrofaríngeas el drenaje se realiza solo si la tomografía con contraste confirmara la presencia de un absceso, por eso el tratamiento en primer lugar es médico.

El abordaje quirúrgico puede realizarse por vía endobucal o por vía externa. En los abscesos retroestiloideos, al estar en contacto con el eje vascular, se recomienda su acceso por vía externa.

Complicaciones de las supuraciones perifaríngeas

Dentro de las posibles complicaciones encontramos las Vasculares. Dentro de este grupo la tromboflebitis de la vena yugular interna es la más común. Las complicaciones arteriales son excepcionales y raras. Las Celulitis son complicaciones graves, don de dos tipos, Gangrenosa y adenoflemonosa.

Faringitis crónicas inespecíficas (FCI)

Es una inflamación de la faringe que persiste por más de 3 meses, con intensidad y extensión variables. Se caracteriza por presentar cambios en el epitelio mucoso y el tejido linfoideo.

Es más común en el adulto, y está asociado a factores locales como la alteración del aire inspirado por polvos, tabaco o aire seco, alteración de la dinámica respiratoria, como es el caso del respirador bucal, infecciones y el reflujo extra esofágico. También está asociado a factores generales como intolerancia al frío, alergia, inmunodepresión, diátesis linfoidea y trastornos metabólicos (DBT).

Encontramos las siguientes formas clínicas, faringitis congestiva, purulenta o mucopurulenta, atrófica y faringitis hipertrófica y granulosa.

Faringitis crónica específica (FCE)

La Tuberculosis es una faringitis que se prolonga en el tiempo, que no mejoran con tratamiento antibiótico habitual, por lo que debemos diferenciarse de lesiones de aspecto canceroso. Se localiza fundamentalmente en orofaringe. El diagnóstico es clínico, pero el cultivo y la PPD lo confirman.

En el caso de la Sífilis: por lo general es manifestaciones de la sífilis secundaria, siendo precedida por manifestaciones cutaneomucosas a nivel genital. Produce un enantema, lesiones de tipo arañazo o da un aspecto hiperplásico.

La Lepra es una enfermedad infecciosa producida por la forma lepromatosa del bacilo de Hansen. Las lesiones se encuentran en el velo del paladar, de color amarillento, dejan cicatriz y suelen producir estenosis a nivel de la rinofaringe.

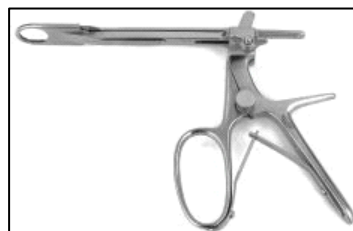El Rinoescleroma es un granuloma producido por la Klebsiella, que afecta a la nariz y se extiende a faringe y laringe, produciendo alteraciones respiratorias, deglutorias y fonatorias.

Las Micosis profundas son enfermedades poco contagiosas que afectan a órganos profundos. Entre ellas las más comunes son la Blastomicosis, Rhinosporidiosis y la Actinomicosis.

Indicaciones de amigdalectomía

1. Amigdalitis a repetición:

- Más de 7 en un año
- Más de 10 en 2 años
- Más de 12 en 3 años



2. Flemón periamigdalino: un episodio de flemón periamigdalino asociado a antecedentes de amigdalitis a repetición.

3. Cultivos positivos para estreptococo β - hemolítico grupo A y ASTO y Streptozyma elevados a pesar del tratamiento médico.
4. Amigdalitis crónica a pesar del tratamiento conservador.
5. Hipertrofia amigdalina severa: amígdalas “en beso”, favoreciendo un cuadro de dificultad respiratoria y deglutoria, y por la noche produciendo un Síndrome de Apneas Obstructivas del Sueño (SAOS).

Son dos las técnicas quirúrgicas más utilizadas, disección o con amigdalótomo. De este último existen varios modelos, pero los más utilizados son el Sluder y el Daniels.

Tumores de amígdalas

Los tumores benignos presentan poca o nula sintomatología. Son los papilomas, fibromas y angiomas.

Dentro de los tumores malignos el más común es el epiteloma. Es más común en los hombres entre 50-70 años de vida con malos hábitos en cuanto al alcohol y el tabaco. Clínicamente se presentan con molestias faríngeas, odinofagia y otalgia refleja, disfagia, esputos sanguinolentos, adenopatía cervical, trismus y adelgazamiento. Los tipos histológicos más frecuentes son el carcinoma epidermoide diferenciado y poco diferenciado, carcinomas indiferenciados de tipo nasofaríngeo y adenocarcinoma. El tratamiento es quirúrgico (del tumor y de las adenopatías), asociado a radioterapia y quimioterapia. La supervivencia general a 5 años es del 26%.

El linfoma no Hodgkin puede ser localizado a la amígdala o formar parte de un cuadro sistémico. El diagnóstico se sospecha ante diferencias en cuanto al tamaño entre una amígdala y otra. Suele presentar una poli adenopatía cervical bilateral. El tratamiento consiste en radio y quimioterapia. La cirugía tiene un fin diagnóstico para su biopsia únicamente.